

# Pontoserebellar Köşe Yerleşimli Glial Tümörler (2 Olgu)\*

## *Cerebellopontine Angle Glial Tumors (2 Cases)\**

Yrd. Doç. Dr. M. Ünal Kirişoğlu<sup>1</sup> Uzm. Dr. Engin Uçar<sup>1</sup> Uzm. Dr. O. Saffet Erk<sup>1</sup>  
Yrd. Doç. Dr. Arif Ösün<sup>1</sup> Prof. Dr. Tülay Canda<sup>2</sup> Prof. Dr. M. Şerefettin Canda<sup>2</sup>  
Prof. Dr. E. Metin Güner<sup>1</sup> Prof. Dr. D. Ümit Acar<sup>1</sup>

Dokuz Eylül Üniversitesi Tıp Fakültesi, İnciraltı-İzmir

<sup>1</sup>Nöroşirürji Anabilim Dalı

<sup>2</sup>Patoloji Anabilim Dalı

**Özet:** Pontoserebellar köşe yerleşimli (PSK) tümörler arasında astrositomlar oldukça az rastlanan tümörlerdir. Dokuz Eylül Üniversitesi Tıp Fakültesi Nöroşirürji Anabilim Dalı'nda Ocak 1985 - Mayıs 1997 yılları arasında kranyotomi ile girişim uygulan 800 intrakranyal tümör içinde 50 olgunun (% 6.25) kitle lezyonları PSK yerleşimli olup, bunlar arasında da 2 olgunun histopatolojik tanısı astrositom idi. Çalışmamızda, bu 2 olgu yakınmalar, klinik ve radyolojik bulgular, uygulanan cerrahi girişim ve histopatolojik tanı açısından ilgili kaynaklar eşliğinde tartışılarak sunulmuştur.

**Anahtar Sözcükler:** Pontoserebellar köşe tümörleri, astrositom

\* VIII. Ulusal Nöroşirürji Kongresi'nde sunulmuştur (1994, Marmaris).

**Summary:** Astrocytomas are rarely seen at the cerebellopontine angle. Among 800 cases with intracranial tumors, who underwent craniotomy in Dokuz Eylül University, School of Medicine, Department of neurosurgery between January 1985 and May 1997, 50 cases were found at the cerebellopontine angle (% 6.25). Among them, two cases were diagnosed as glial tumor in according to histopathological examination. In our study, these two cases were discussed with their clinical and radiological finding, surgical treatment and histopathological diagnoses in the light of the literature.

**Key Words:** Cerebellopontine angle tumors, astrocytoma

\* Presented in VIII. National Neurosurgery Congress (1994, Marmaris).

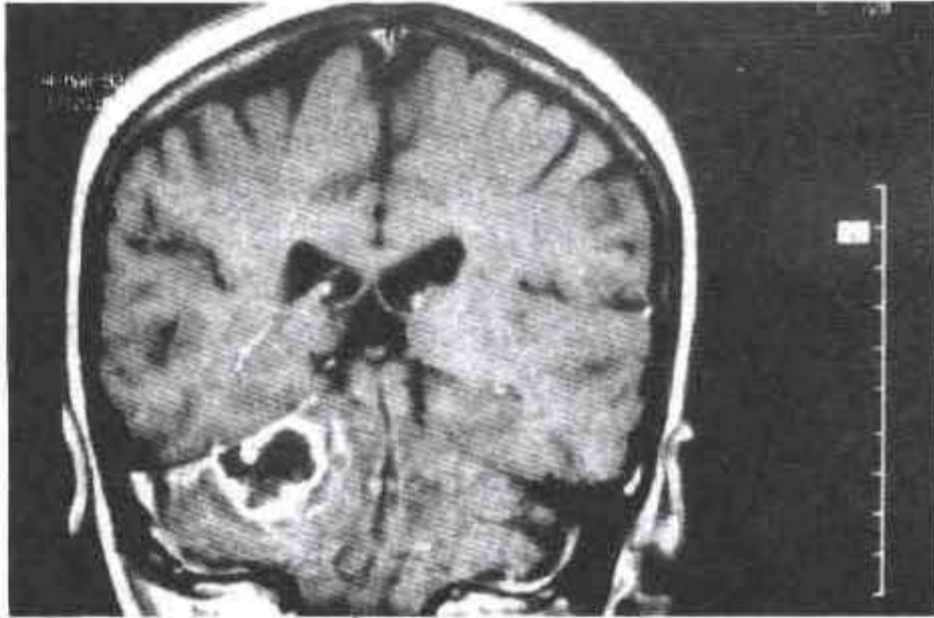
**P**ontoserebellar köşe (PSK)'de, petroz kemik, beyin sapı, serebellum, tentoryum, bazı kranyal sinirler ve vasküler yapılar yer alır. Akustik schwannoma başta olmak üzere schwannomalar, PSK yerleşimli kitle lezyonları arasında en sık izlenen tümörlerdir (1). Bunları daha düşük oranlarda meningiomlar ve epidermoid tümörler izlemektedir (1-6). Oldukça seyrek olarak, bu bölgede glial tümörler de izlenmektedir.

Gelişim mekanizması, çok az olarak pons ve serebellar yerleşimli glial tümörlerin pia mater'i geçerek ya da 4. ventrikül foramenlerinden protrüde olarak pontoserebellar sisternal yapılara ekzofitizasyonu şeklinde açıklanmaktadır (7-8).

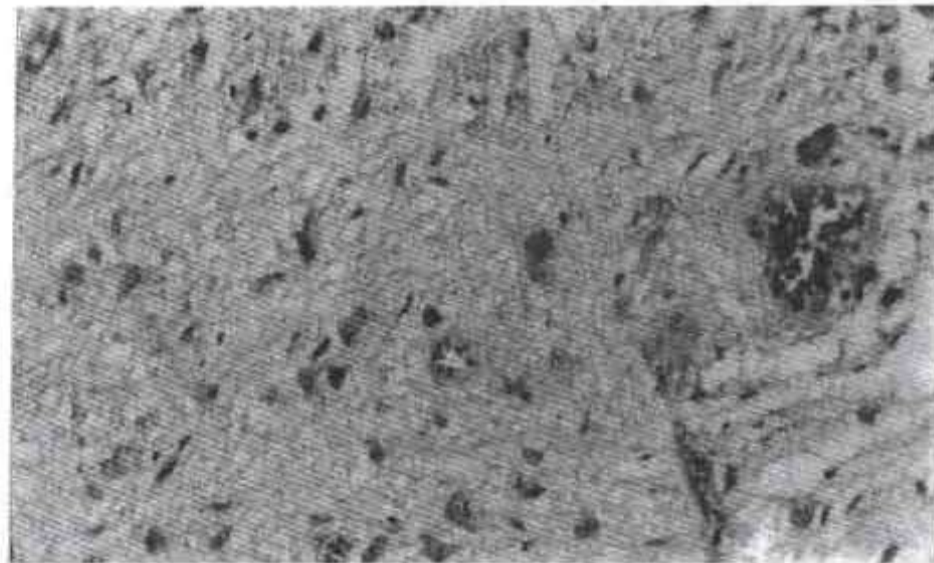
Çalışmanın amacı, pontoserebellar köşe yerleşimli tümörlerin ayırıcı tanısında, seyrek olmasına karşın, astrositomların da düşünülmesi gerektiğinin vurgulanmasıdır.



**Olgu 1:** Yaklaşık 1 aydır baş ağrısı, dengesizlik ve sağ kulakta işitme azlığı yakınmaları ile kliniğimize başvuran 38 yaşında kadın olgunun (Prot. no: 197919-T.Y.) özgeçmiş ve soygeçmişinde bir özellik yoktu. Yapılan nörolojik bakıda sağda 8. kranyal sinir tutuluşu ve serebellar bulgular, odyometride sağda nörosensoryal işitme yitimi saptandı. Bilgisayarlı beyin tomografisi (BBT) ve manyetik rezonans görüntüleme (MRG), PSK'de, sınırları düzensiz, çevresel kontrast tutan ve çevresi ödemli, 25x20x45 mm boyutlarında kitle izlendi. Kemik pencere incelemesinde petroz kemik ve "meatus acusticus internus"a ait destrüksiyon ya da hiperostoz olmadığı görüldü (Şekil 1). Olguya genel anestezi altında sağ suboksipital kraniyektomi ile girişim yapılarak kitle tüme yakın çıkarıldı. Yapılan histopatolojik inceleme sonucu kitlenin "gemistositik astrositom" olduğu anlaşıldı (Şekil 2). Olguya girişim sonrası, tümör yatağına 6600 cGy, tüm beyine 4600 cGy olacak şekilde radyoterapi uygulandı.

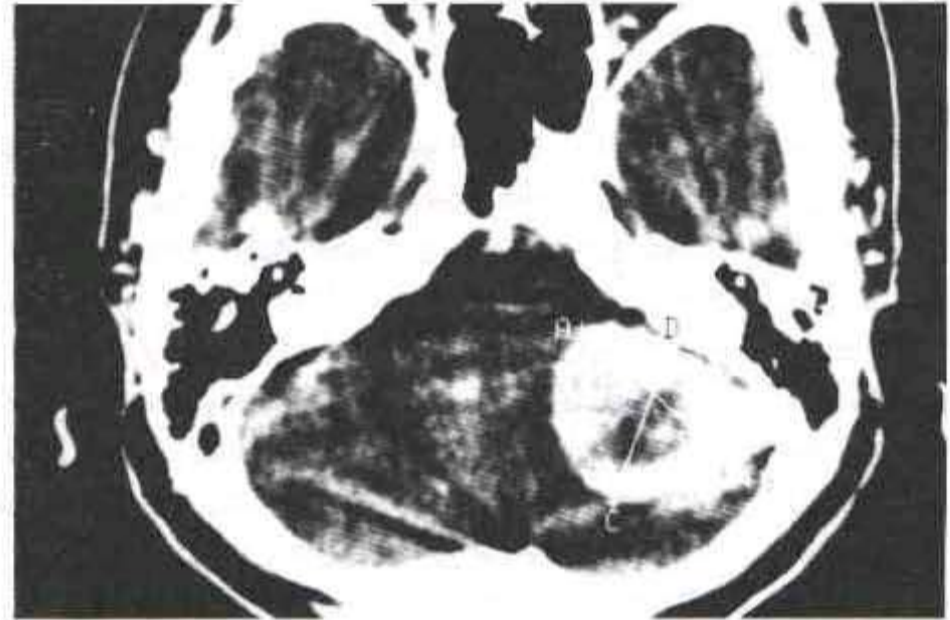


Şekil 1. Olgu 1'e ait, Gd-DTPA kullanılarak yapılan Gd-DTPA MRG: Sağ PSK'de, peritümöral kontrast tutulumu ve merkezinde hipointensitenin olduğu kitle.

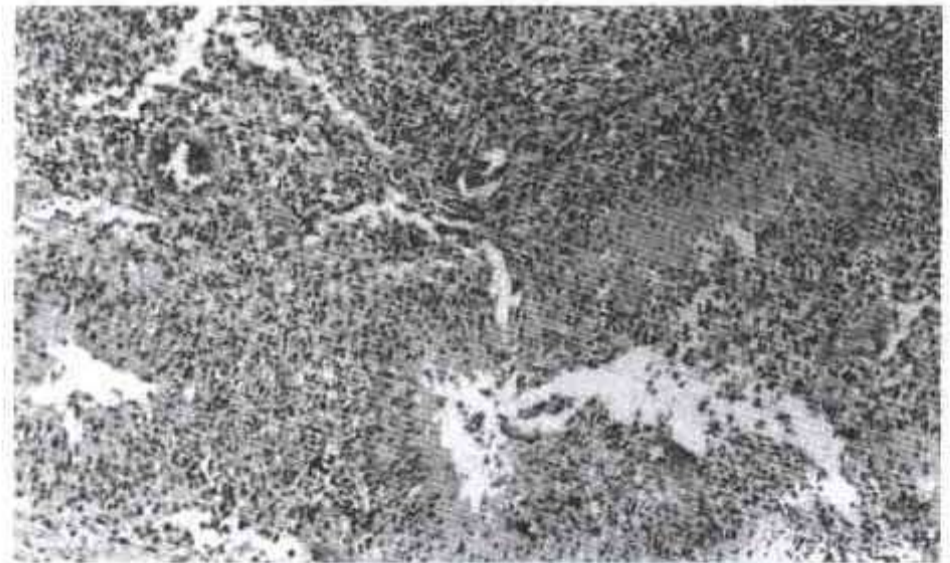


Şekil 2. Olgu 1'e ait patoloji preparatı: Hipersellülerite, geniş sitoplazmalı gemistositik astrositler izlenmektedir (2316/92 H+E x100).

**Olgu 2:** Yaklaşık 1 yıldır baş ağrısı ve 20 gündür bulantı, kusma, dengesizlik yakınmaları ile başvuran 62 yaşında kadın olgunun (Prot. no: 500012, H.T.) özgeçmiş ve soygeçmişinde özellik yoktu. Yapılan nörolojik bakıda sağda 6. kranyal sinir tutuluşu ve serebellar bulgular saptandı. BBT'de PSK yerleşimli, çevresel kontrast tutan ve çevresi ödemli, 41x31x40 mm boyutlarında kistik kitle izlendi (Şekil 3). Kemik pencere incelemesinde petroz kemik ve "meatus acusticus internus" a ait destrüksiyon ya da hiperostoz olmadığı görüldü. Olguya genel anestezi altında sağ suboksipital kraniyektomi ile girişim yapılarak kitle subtotal çıkarıldı. Yapılan histopatolojik inceleme sonucu kitlenin "glioblastom multiforme" olduğu anlaşıldı (Şekil 4). Olguya girişim sonrası, tümör yatağına 6600 cGy ve tüm beyine 4600 cGy olacak şekilde radyoterapi uygulandı.



Şekil 3. Olgu 2'ye ait, kontrastlı axial BBT: Sol PSK'de ve serebellar hemisfer içine genişleyen kistik yapıda, yoğun kontrast tutulumunun olduğu kitle.



Şekil 4. Olgu 2'ye ait patoloji preparatı: Çok sayıda nekroz alanı ve çevresinde çit biçiminde dizili anaplastik hücreler izlenmektedir (10396/93 H+E x400).



## Tartışma

PSK yerleşimli kitlelerin sıklıkta % 70-80'inde akustik schwannoma, ayrıca bunu izleyen %6-8 oranında epidermoid tümör olduğu bildirilmektedir (2, 6). Kaynaklarda, PSK yerleşimli az sayıda glial tümörlü olgu bildirmiştir (5, 9-16). Bu olguların çoğunda, pons ve serebellar yerleşimli glial tümörlerin ya "pia mater" i geçerek ya da 4. ventrikül foremenlerinden dışarı doğru büyüyerek PSK'deki sisternal yapılara ulaştığı gösterilmiştir (7, 8, 10, 13, 14, 16). Ayrıca, PSK' de ekstraaksiyel yerleşim gösteren glial tümörlü 7 olgu bildirmiştir (17). Kliniğimizde Ocak 1985- Mayıs 1997 arasında opere edilen 50 PSK tümörlü olgudan % 4'ü (2 olgu) glial tümör olup tümünün histopatolojik tanıları Tablo I'de gösterilmiştir.

Tablo I. Opere edilen 50 PSK tümörlü olgunun histopatolojik sonuçlarının dağılımı.

Histopatolojik tanı	Olgu sayısı (n)	%
Akustik nörinom	34	68
Meningiom	9	18
Kist	3	6
Gliom	2	4
Metastaz	1	2
Paragangliogliom	1	2
Toplam	50	100

PSK yerleşimli kitlelerin tanı ve ayırıcı tanısında, direk grafi, BBT ve MRG kullanılan en önemli radyolojik görüntüleme yöntemleridir. Bu açıdan, öncelikle düşünülmeleri gereken patolojiler akustik nörinom, menenjiyom ve epidermoid tümörlerdir. Akustik nörinomlar nöroradyolojik olarak genellikle solid, seyrek olarak kistik yapı gösterirler. BBT'de kemik incelemeleri ile izlenen en önemli özellikleri, petroz kemik ve meatus akustikus internus'ta oluşturdukları belirgin destruksiyondur (18). Menenjiyomlar ise karakteristik olarak kontrastlı BBT kesitlerinde yoğun boyanma gösteren düzgün kenarlı solid kitleler biçiminde izlenirler ve bu bulgulara bazen

hiperostoz da eşlik edebilir. MRG'de, T1 ağırlıklı kesitlerde izointens-hipointens, T2 ağırlıklı kesitlerde hiperintens olarak görülen menenjiyomlar, kontrast madde ile yine yoğun boyanma gösterirler (2, 18, 19). Epidermoid tümörlerde ise lobüle görünüm ve kontrast madde ile boyanma olmaması, ayırıcı tanıda önemli rol oynayan karakteristik özelliklerdir (19). Bunların dışında ayırıcı tanıda, metastatik kitleler, kraniofaringiyom, malign teratom, lipom, ekzofitik beyin saps gliomları, diğer kranial sinir kökenli tümörler, araknoid kist, parazitik kistler, kolesterol kistleri, kemik tümörleri, kordoma, paraganglioma, vasküler lezyonlar ve enfeksiyon gibi oldukça az görülen lezyonlar düşünülebilir (7, 8, 18-26).

Olgularımızda, gerek radyolojik, gerekse girişim sırasındaki görünümünden, kitlelerin tabanı ile tümüyle petroz kemiğe yaslanmış olduğu ve buradan çevreye doğru büyüme gösterdiği anlaşıldı. BBT ya da MRG özellikleri gözönüne alındığında olgularımızdaki kitle lezyonlarının kontrast madde ile çevresel boyanma gösterdiği, ancak birinde boyanmanın daha çok olduğu izlendi. Ayrıca BBT'de yapılan kemik pencere incelemelerinde, 2 olguda da petroz kemikte hiperostoz ya da meatus akustikus internus'ta destruksiyon izlenmedi. Girişim sırasında kitlelerin PSK'yi doldurmuş yumuşak kıvamda ve kirli sarı renkte olduğu görüldü. Bu bulgulara dayanarak ön tanı açısından PSK'de sıklıkla izlenen akustik schwannoma ve meningiomdan uzaklaşıldı. Ayrıca tanıda daha çok yukarıda belirtilen ve daha az olarak izlenen lezyonlar düşünüldü. Genel anestezi altında suboksipital yaklaşımla girişim uygulanan bu olguların histopatolojik incelemeleri sonucu kitlelerin glial kökenli oldukları anlaşıldı (Şekil 2, 4).

Sonuç olarak, PSK yerleşimli kitlelerde, başvuru yakınlaması, klinik, radyolojik ve cerrahi bulgular gözönüne alındığında, ayırıcı tanıda az görülmesine karşın glial kökenli tümörlerin de düşünülmeleri gerekmektedir. Histopatolojik ayırıcı tanıda dokü kimyasal ve immun dokü kimyasal çalışmalar son derece önemlidir.



## Kaynaklar

1. Canda MŞ, Kurtođlu B, Acar DÜ, Güner EM et al. Pontocerebellar köşe tümörleri (22 olgu). Tr Ekopatol Derg 1997; 3 (1-2): 27-31.
2. Sekhar LN, Jannetta PJ. Cerebellopontine angle meningiomas; Microsurgical excision and follow-up result. J Neurosurg 1984; 60: 500-505.
3. Brackmann DE, Bartels DJ. Rare tumors of the cerebellopontine angle. Otolaryngol Head Neck Surg 1990; 88: 555-559.
4. Lo WWM. Tumors of the Temporal Bone and the Cerebellopontine Angle, in: Som PM, Bergeron RT (ed): Head and Neck Imaging. 2nd ed. St. Louis: Mosby. 1991; 1055-1102.
5. Revilla AG. Differential diagnosis of tumors at the cerebellopontine recess. Johns Hopkins Bull 1948; 83: 187-212.
6. Tator CH, Nedzelski JM. Preservation of hearing in patients undergoing excision of acoustic neuromas and other cerebellopontine angle tumors. J Neurosurg 1985; 63: 168-174.
7. Karadeniz AN. Beyin sapı tümörlerinin tedavisinde karşılaşılan klinik problemler, radyoterapi ile alınan sonuçlar ve prognostik faktörlerin incelenmesi. Türk Onkol Derg 1987; 2 (3): 471-478.
8. Krauss JK, Wakiloo AK, Scherement R, Seeger W. Facial myokyma and spastic paretic facial contracture, as the result of anaplastic pontocerebellar glioma. Neurosurg 1993; 32: 1031-33.
9. Beutler AS, Hsiang JK, Moorhouse DF, Hansen LA, et al. Pilocytic astrocytoma presenting as an extra-axial tumor in the cerebellopontine angle: Case report. Neurosurg 1995; 37: 125-28.
10. Forton G, Verlooy J, Cras P, Parizel P, et al. Problematisch dwarsfluitspel: Een otologisch problem? Case report van een bijzondere cerebellair astrocytoma. Acta Otorhinolaryngol Belg 1992; 46: 405-10.
11. Hitselberger WE, Gardner G. Other tumors of the cerebellopontine angle. Arch Otolaryngol Head Neck Surg 1968; 88: 164-66.
12. House JL, Burt Mr. Primary CNS tumors presenting as cerebellopontine angle tumors. Am J Otol (suppl) 1985; 147-53.
13. Kasantikul MD, Palmer JO, Netsky MG, Glascock ME et al. Glioma of the acoustic nerve. Arch Otolaryngol Head Neck Surg 1980; 456-59.
14. Kernohan JW, Woltman HW, Adson AW. Gliomas of the cerebellopontine angle. J Neuropathol Exp Neurol 1948; 7: 349-67.
15. Millen SJ, Campbell BH, Meyer GA, Ho KC. Mixed glioma of the cerebellopontine angle. Am J Otol 1985; 6: 503-507.
16. Panse R. Ein gliom des akustikus. Arch Ohr Heilk 1904; 61: 251-55.
17. Gentry LR, Jacoby CG, Turski PA, Houston LW, et al. Cerebellopontine angle petromastoid mass lesions: Comparative study of diagnosis with MR imaging and CT. Radiology 1987; 162: 513-20.
18. Taveras JM, Ferrucci JT. Diagnosis-Imaging-Intervention. in: Radiology, Taveras JM (ed). Philadelphia: Lippincott Co. 1990; 3 (73): 1-11.
19. Gao P, Osborn AG, Smirniotopoulos JG, Harris CP. Radiologic-pathologic correlation epidermoid tumor of the cerebellopontine angle. AJNR 1992; 13: 863-71.
20. Altınörs N, Şenveli E, Erdoğan A, Arda N, et al. Craniopharyngioma of the cerebellopontine angle: Case Report. J Neurosurg 1984; 60: 842-44.
21. Bills DC, Hanieh A. Hemifacial spasm in an infant due to fourth ventricular ganglioglioma. J Neurosurg 1991; 75: 134-37.
22. İplikçiođlu AC, Özer F, Benli K, Bertan V, Ruacan Ş. Malign teratoma of the cerebellopontine angle: Case Report. Neurosurg 1990; 7: 137-39.
23. Jallo JI, Palumbo SJ, Buchheit WA. Cerebellopontine angle lipoma: Case report. Neurosurg 1994; 34: 912-14.
24. Kingdom TT, Lalwani AK, Pitts LH. Isolated metastatic melanoma of the cerebellopontine angle: Case Report. Neurosurg 1993; 33: 142-44.
25. Levin JM, Lee JE. Hemifacial spasm due to cerebellopontine angle lipoma: Case report. Neurology 1987; 37: 337-39.
26. Petroino JA, Edwards MSB. Management of Brain Stem Tumors in Children Contemporary. Neurosurg 1989; 11: 1-5.