

Osteomalaziye yol açan bir fosfatürik mezenkimal tümör olgusu (Onkojenik osteomalazi)

A case of phosphaturic mesenchymal tumor-induced osteomalacia (Oncogenic osteomalacia)

Emine Dünder¹ Mustafa Fuat Açıkalın¹ Ercüment Paşaoğlu² Sare Kabukçuoğlu¹
Kismet Bildirici¹

Osmangazi Üniversitesi Tıp Fakültesi, Meşelik - Eskişehir

¹Patoloji Anabilim Dalı ²Genel Cerrahi Anabilim Dalı

Özet: Osteomalazi çok sayıda doğumsal ve edinsel anormallik sonucu meydana gelebilen, yeni oluşan osteoidin defektif mineralizasyonu ile belirli bir iskelet hastalığıdır. Osteomalazinin kemik ve yumuşak doku tümörlerine ikincil olarak gelişmesi oldukça az görülen bir durumdur. Burada 57 yaşında kadın hastada saptanan onkojenik osteomalazi sunularak histopatolojik, immün dokü kimyasal, klinik ve laboratuvar bulguları kaynak bilgileri eşliğinde tartışılmıştır.

Anahtar Sözcükler: Onkojenik osteomalazi, fosfatürik mezenkimal tümör

Osteomalazi çok sayıda doğumsal ve edinsel anormallik sonucu meydana gelebilen, yeni oluşan osteoidin defektif mineralizasyonundan kaynaklanan jeneralize iskelet hastalığıdır. Nadir olarak osteomalazi olguları kemik ve yumuşak doku neoplazmlarına ikincil olarak görülebilmektedir. Onkojenik osteomalazi olarak bilinen bu durum hiperfosfatüri, hipofosfatemi, yüksek alkalin fosfataz, düşük serum 1,25-dihidroksivitamin D düzeyi ve osteomalazi semptomları ile karakterize heterojen bir hastalık grubudur (1).

Summary: Osteomalacia is a generalize disorder of the skeletal system that results from defective mineralization of newly formed osteoid. Many congenital and acquired abnormality may have a role in the development of osteomalacia. Occasionally, this condition occurs in association with benign or malignant tumors of the bone and soft tissue. Herein a 57 year old female with oncogenic osteomalacia is presented and the histopathologic, immunohistochemical, clinical, and laboratory findings are discussed and literature is reviewed.

Key Words: Oncogenic osteomalasia, phosphaturic mesenchymal tumor

İlk olgu 1947 yılında Mc Cance tarafından tanımlanmış olmakla birlikte, bir tümörün etyolojik rolü ilk kez 1959 yılında Prader ve ark.'ları tarafından ortaya konulmuştur (1, 2, 3).

Burada, tanısı semptomların başlamasından uzun yıllar sonra konulabilen bir onkojenik osteomalazi olgusu, bu sendromun az görülmesi, ilginç bir klinik ve laboratuvar tabloya yol açması nedeni ile kaynak bilgileri eşliğinde sunulmuştur.

Olgu Sunumu

Elliyedi yaşındaki kadın hasta, (7348/98, H.C.) sol aksiller bölgede ortaya çıkan kitle nedeni ile başvurdu. Bilgisayarlı tomografi incelemesinde biceps brachii kasının hemen önünde, bu kas ile pectoral kasın komşuluk gösterdiği noktadan başlayıp aşağı doğru uzanan 4x3x1.5 cm boyutunda, iyi sınırlı, ancak kastan iyi ayırdedilemeyen, alt kesimlerde ise biceps brachii kasından ayrılıp cilt altı düzeyinde seyreden homojen kontrast tutan yumuşak doku kütlesi izlendi.

Hastanın öyküsünde 4 yıl önce başlayıp giderek artan yaygın kemik ağrısı, kas güçsüzlüğü ve yürüme zorluğu olduğu, bu yakınmaları sırasında yapılan biyokimyasal incelemede serum fosfor düzeyinin bir kaç ölçümde 1.7-2.2 mg/dl (N:2.7-4.5mg/dl) arasında, serum kalsiyum düzeyinin 9.5 mg/dl (N:8.5-10.5mg/dl), alkalin fosfataz düzeyinin 596 IU/l (N:98-270IU/l), serum 25(OH)D düzeyinin 14ng/ml (N:10-40 ng/ml), 24 saatlik üriner fosfor atılımının 200 mg (N:300-1000 mg/gün), tubuler fosfor geri emiliminin % 65 (N:%70-90) olduğu, serum proteinleri ve PTH düzeyinin normal sınırlar içinde bulunduğu izlendi. Aynı dönemdeki radyografilerde diffüz osteopeni, kemik mineral dansitesi ölçümünde lomber vertebralarda belirgin olarak azalmış mineral dansitesi, kemik sintigrafisinde de sağ femur boynu, sol pubik ramus ve her iki iskion kolu ile kostalarda multipl ve iki taraflı, geçirilmiş kırıklarla uyumlu artmış aktivite tutulumu saptandığı gözlemlendi. Hastaya başlanan vitamin D'den yarar sağlanamadı.

Hastanın genel cerrahi bölümüne yaptığı son başvurusunda sol koltuk altında saptanan kitle eksize edildi. Kitle 4x3x1,5 cm boyutunda ve kapsüllü görünümdeydi (Resim 1). Kesit yüzü gri pembe, gri beyaz renkte olup parlak özellikteydi. Mikroskopik incelemede tümör dokuda küçük, yuvarlak ya da içsi, fibroblast-benzeri diferansiyasyon gösteren mezenkimal hücreler ile osteoklast-benzeri dev hücreler, az gelişmiş kartilajinöz alanlar, çok sayıda kan damarları ve mikrokistik alanlar izlendi. Baskın olan neoplastik hücreler dar eozinofilik sitoplazmalı, normokromatik nüveli, küçük, yuvarlak veya içsi hücreler idi (Resim 2-5). Bu hücrelerde mitotik aktivite artışı ve atipi izlenmedi. Yapılan gümüşleme boyası ile osteoklast-benzeri dev hücreler çevresinde retikülin liflerinde belirgin artış olduğu izlendi. Kan damarları bazı alanlarda hemanjioperisitoma benzeri görünümdeydi. Tümör stromasında, bir kısmı proteinöz

materyelle dolu mikrokistik alanlar ve hemosiderin yüklü makrofajlar vardı.

Yapılan immün dokukimyasal çalışmada fibroblast-benzeri diferansiyasyon gösteren mezenkimal hücrelerde vimentin (Biogenex) ve yer yer de NSE (Biogenex) pozitifliği izlendi. Yapılan desmin (Zymed), S-100 protein (Biogenex), sitokeratin (AE1-AE3, Zymed), faktör VIII related antijen (DAKO), kromogranin (Biogenex), Leu M1 (DAKO), LCA (Biogenex) antikoları kullanılarak yapılan immün dokukimyasal incelemelerde bu hücrelerde boyanma saptanmadı. Ayrıca NSE antikoru ile bazı osteoklast-benzeri dev hücrelerde boyanmanın olduğu görüldü.

Tanımlanan histopatolojik ve immün dokukimyasal bulgular sonucunda, klinik ve laboratuvar bulgular da göz önüne alınarak, olguda "fosfatürik mezenkimal tümör" tanısına ulaşıldı.

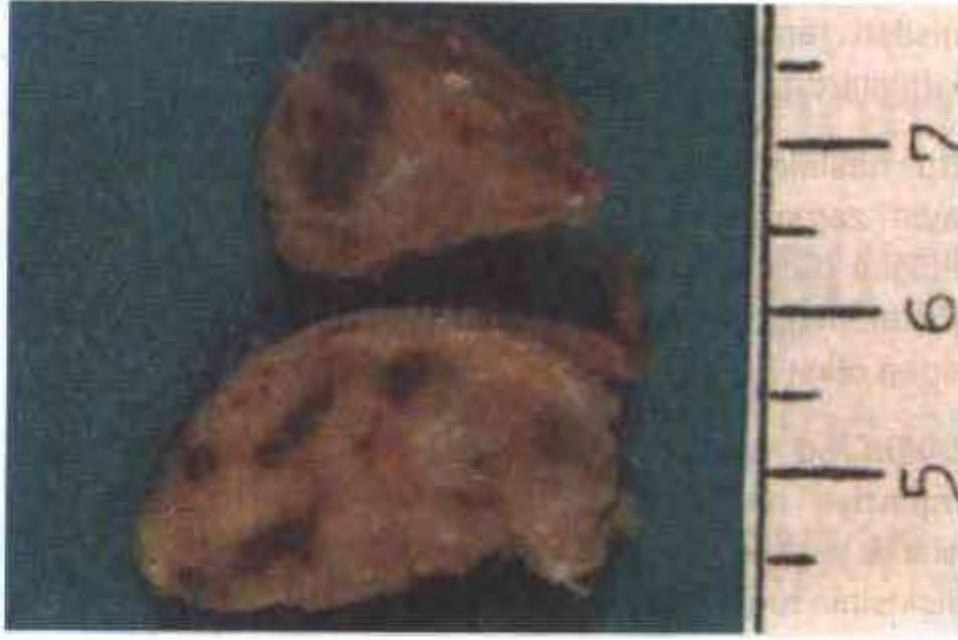Tartışma

Onkojenik osteomalazi, osteomalazinin bir tümörle ilişkili olduğu az görülen bir klinikopatolojik durumdur. Bir kaynağa göre 1997 yılına dek yalnız 102 olgu bildirilmiştir (4). Onkojenik osteomalazi ile ilgili az sayıda olgu yayınlanmış olmakla birlikte, gerçek sıklığının aslında bilinenden daha çok olduğu kabul edilmektedir (2, 3, 5).

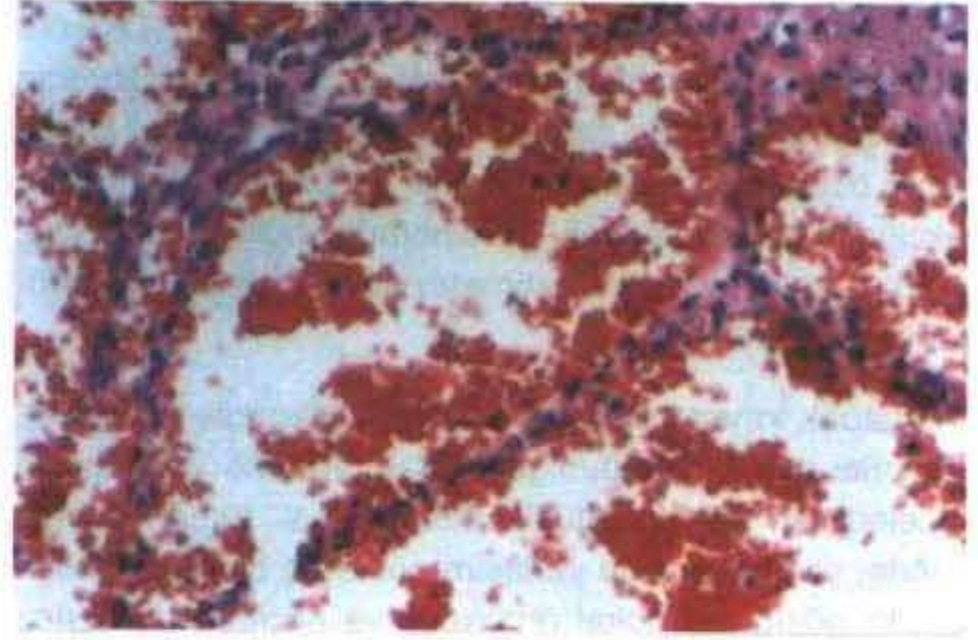
Onkojenik osteomalazi olgularının çoğunluğu erişkindir. Nuovo ve ark.'larının çalışmasında olguların %66'sı 30 yaşın üzerinde olup yaş aralığı 7-73'tür (5). Weidner ve ark.'larının yaptığı çalışmada ise yaş aralığı 5-62 (ortalama 31)'dir (1). Her iki çalışmada da belirgin bir cinsiyet hakimiyeti görülmemiştir.

Nuovo ve ark.'larının 72 olgulu çalışmasında olguların %56.3'ünü kemikte, geri kalanını ise yumuşak dokuda yerleşim gösteren tümörler oluşturmaktadır (5).

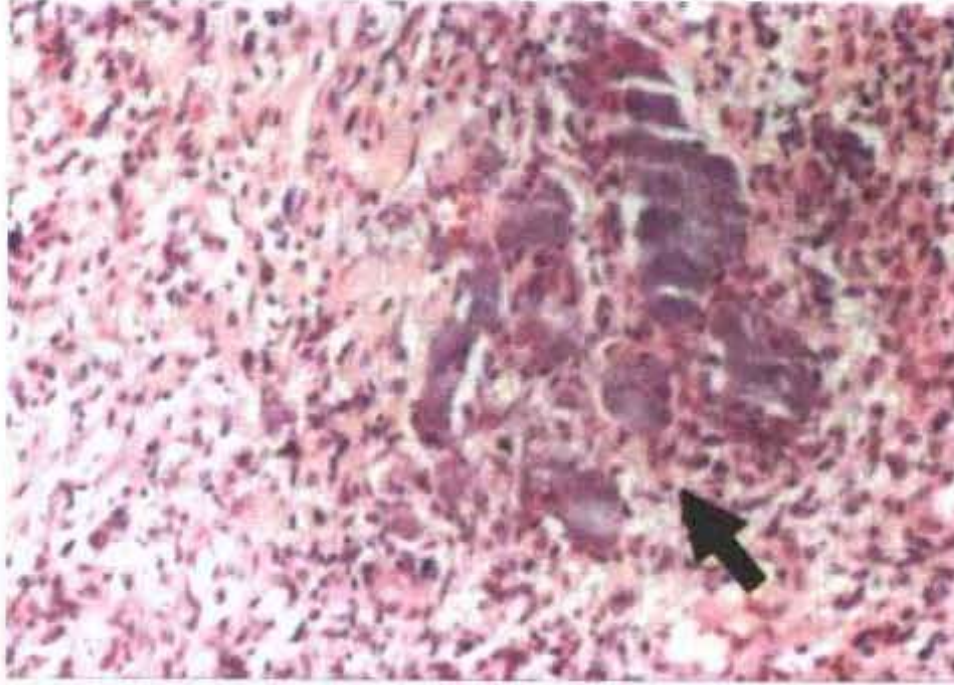
Hastalarda en sık gözlenen bulgu ve semptomlar kemik ağrısı, halsizlik, kırıklar ve iskelet bozukluklarıdır. Semptomların başlamasından tümörün saptanıp cerrahi olarak çıkarılmasına kadar geçen süre genellikle, olgumuzda olduğu gibi, uzun yılları bulmaktadır (1, 5, 6, 7). Nuovo ve ark.'larının çalışmasında bu süre 3 ay-17 yıl arasında değişmekte olup, olguların %63'ünde 1-5 yıl, %20'sinde 5-10 yıldır (5). Bu sürenin uzun oluşu tümörlerin sıklıkla çok küçük ve alışılmamış yerleşimde



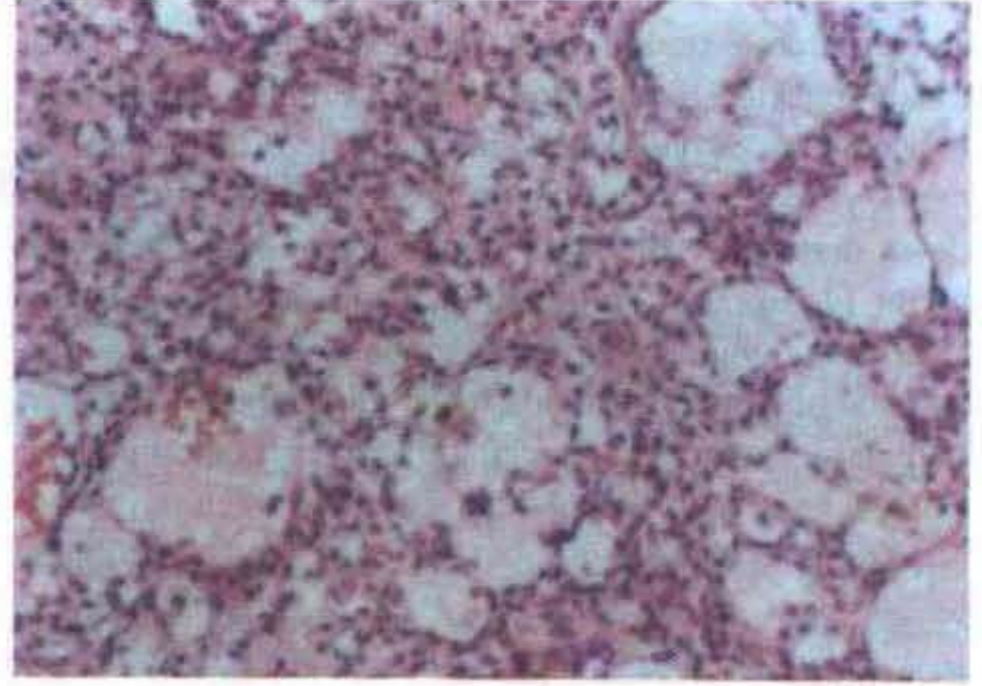
Resim 1. Tümörün makroskopik görünümü.



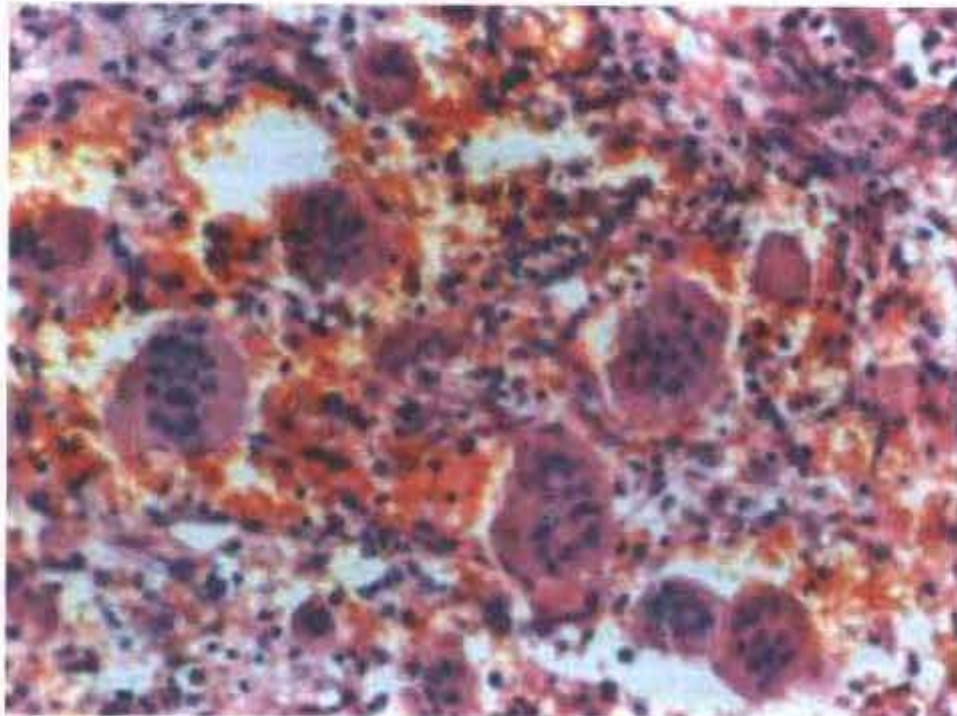
Resim 4. Damardan yoğun alanlar (H+E x 200).



Resim 2. Tümöral dokuda primitif görünümlü hücreler arasında az gelişmiş kartilajinöz alan (H+E x 200).



Resim 5. Mikrokistik alanlar (H+E x 200).



Resim 3. Osteoklast benzeri dev hücreler (H+E x 200).

olmalarına, patolog ve klinisyenlerin bu paraneoplastik sendromu gözden kaçırmalarına bağlanmaktadır (3).

Sendrom biyokimyasal olarak hipofosfatemi, renal fosfat kaybı, normokalsemi ve düşük serum 1,25-dihidroksivitamin D düzeyi ile karakterize olup, bu biyokimyasal değişiklikler osteoidin defektif mineralizasyonuna neden olmaktadır. Olgumuzda da hipofosfatemi ve fosforun geri emiliminde azalma saptanmış olup, serum kalsiyum düzeyi normal, alkalen fosfataz düzeyi ise yüksek idi.

Onkojenik osteomalazi olgularının çoğunluğuna değişik türde mezenkimal tümörler neden olmaktadır (4). Bu fosfatürik mezenkimal tümörlerin histolojik olarak polimorfik olmalarına karşın, Weidner ve Cruz inceledikleri 17 fosfatürik mezenkimal tümör olgusunu 4 kümede incelemişlerdir (6). Bunlar içinde en geniş grubu, baskın olarak yumuşak dokularda görülen, değişik derecede vaskülarite ve osteoklast-benzeri dev hücreler içeren

mikst konnektif doku tümörleri oluşturmaktadır. Sunmuş olduğumuz olgu da bu küme ile uyumludur. Diğer 3 küme ise osteoblastoma benzeri, nonossifying fibroma benzeri ve ossifying fibroma benzeri tümörlerdir. Onkojenik osteomalazi ayrıca, meme ve prostat karsinomu, akciğerin yulaf hücreli karsinomu, multipl myeloma, fibröz displazi ve nörofibromatozisli hastalarda da görülebilmektedir (3, 4).

Fosfatürik mezenkimal tümör olgularında gözlenen tümörler çoğunlukla benignedir (2,6). Weidner ve Cruz'un inceledikleri 17 fosfatürik mezenkimal tümör olgusu içinde, yalnız kemikte yerleşim gösteren bir olgu malign özellik göstermiş, lokal rekürrens ve akciğere metastaz yapmıştır (6). Bu serideki tek malign örneğin benign tümörler ile karşılaştırıldığında, sitolojik atipi ve artmış mitotik aktivite gösterdiği gözlenmiştir.

Bu sendroma neden olan mekanizmalar kesin olmakla birlikte, tümörlerin, fosforun renal tubuler geri emilimini ve 25-hidroksivitamin D'nin 1,25-dihidroksivitamin D'ye dönüşümünü inhibe eden madde ya da maddeler ürettikleri hipotezini destekleyen önemli kanıtlar vardır (4, 8). Son zamanlarda, Cai ve ark.'ları kültüre sklerozan hemanjioma hücrelerinden elde edilen süpernatantın böbrek hücrelerinde fosfat transportunu cAMP'tan bağımsız mekanizma ile inhibe ettiğini göstermişlerdir (9). Cai ve ark.'ları yaptıkları çalışmada, ısıya duyarlı ve düşük molekül ağırlığı olan, PTH-benzeri immünore-

aktivite gösteren, ancak aktivitesi PTH reseptör antagonistleri tarafından bloke edilemeyen bir faktör tanımlamışlardır.

Bu hastalardaki artmış kemik rezorpsiyonu, tümörün aynı zamanda olası bir osteoklast aktivatörü sekrete ettiğini düşündürmektedir (4, 8). Alternatif olarak, hipofosfateminin direkt etkisi kalsiyumu kemikten mobilize eden olası bir faktördür.

Bütün bu bulgu ve bilgilere karşın onkojenik osteomalaziye neden olan madde ya da maddelerin tam olarak ortaya konması ve normal fosfor homeostazı ile ilişkisinin araştırılması gereklidir.

Onkojenik osteomalazi tanısının ortaya konması, tümörün bulunup cerrahi olarak çıkarılmasıyla genellikle saatler ya da günler içinde klinik ve biyokimyasal özellikler düzelmeye başladığından, çok önemlidir (1, 4, 6, 10). Olgumuzda tümörün çıkarılmasından 1 ay sonra tubuler fosfor geri emilimi %82'ye, serum fosfor düzeyi 2,5 mg/dl'ye yükselmiş ve 5 ay süre içinde klinik semptomlar tümüyle ortadan kalkmıştır.

Özetle, hipofosfatemi ve uygunsuz fosfatüri ile birlikte olan edinsel osteomalazi olgularında, nadir bir durum olmakla birlikte, fosfatürik mezenkimal tümöre bağlı osteomalazi de düşünülmeli, bu tümörlerin genellikle küçük boyutlarda olduğu ve alışılmamış lokalizasyonlarda bulunduğu da unutulmamalıdır.

Kaynaklar

1. Weidner N, Bar RS, Weiss D, Strottmann P. Neoplastic pathology of oncogenic osteomalacia/rickets. *Cancer* 1985; 55: 1691-1705.
2. Edmond AR, Reiss E. Oncogenous osteomalacia: Review of the world literature of 42 cases and report of two new cases. *Am J Med* 1984; 77: 501-12.
3. Weidner N. Review and update: oncogenic osteomalacia-rickets. *Ultrastruct Pathol* 1991; 15: 317-33.
4. Shane E, Parisien M, Henderson JE, Dempster DW, et al. Tumor-induced osteomalacia: clinical and basic studies. *J Bone Miner Res* 1997; 12: 1502-11.
5. Nuovo MA, Dorfman HD, Sun CJ, Chalew SA. Tumor-induced osteomalacia and rickets. *Am J Surg Pathol* 1989; 13: 588-89.
6. Weidner N, Cruz DS. Phosphaturic mesenchymal tumors: A polymorphous group causing osteomalacia or rickets. *Cancer* 1987; 59: 1442-54.
7. Gonzales-Compta X, Manos-Pujol M, Foglia-Fernandez M, Peral E, et al. Oncogenic osteomalacia: case report and review of head and neck associated tumors. *J Laryngol Otol* 1998; 112(4): 389-92.

8. Siris ES, Clemens TL, Dempster DW, et al. Tumor-induced osteomalacia: kinetics of calcium, phosphorus, and vitamin D metabolism and characteristics of bone histomorphometry. *Am J Med* 1987; 82: 307-12.
9. Cai Q, Hodgson SF, Kao PC, Lennon VA, et al. Brief report. Inhibition of renal phosphate transport by a tumor product in a patient with oncogenic osteomalacia. *N Engl J Med* 1994; 330: 1645-49.
10. Reyes-Mugica M, Arnsmeier SL, Backeljauw PF, Persing J, et al. Phosphaturic mesenchymal tumor-induced rickets. *Pediatr Dev Pathol* 2000; 3(1): 61-9.

Yazışma Adresi:

Dr. Emine DÜNDAR
Osmangazi Üniversitesi Tıp Fakültesi,
Patoloji Anabilim Dalı,
264, Meşelik-Eskişehir
Tel: 0 222 - 239 29 79 / 4538
E-posta: edundar@yahoo.com